THESIS. LEIPZIG. 1892.

ZUR HISTOLOGIE

DER

LANE MEDICAL LIBRARY
300 PASTEUR DRIVE
PALO ALTO, CALIF. 94304

CHORIONZOTTEN DES MENSCHEN.

INAUGURAL-DISSERTATION

ZUR

ERLANGUNG DER DOKTORWÜRDE

IN DER

MEDIZIN, CHIRURGIE UND GEBURTSHÜLFE

VORGELEGT DER

HOHEN MEDIZINISCHEN FAKULTÄT

DER

GEORG-AUGUST-UNIVERSITÄT ZU GÖTTINGEN

VON

ROBBY KOSSMANN,

DR. PHIL., MAG. BON. ART., GR. BAD. A. O. PROFESSOR

AUS

DANZIG.

LEIPZIG

WILHELM ENGELMANN

1892.

Separat-Abdruck aus: Festschrift für Herrn Geheimrath Leuckart.

Ueber den feineren Bau der menschlichen Placenta überhaupt, und insbesondere über die Frage, welche ihrer Bestandtheile mütterlichen, welche fötalen Ursprungs sind, finden sich nicht nur in den Lehr- und Handbüchern noch recht unvollständige oder widersprechende Angaben, sondern auch unter den Forschern, die eben mit dem Gegenstande beschäftigt sind, ist eine Verständigung bisher keineswegs erzielt worden. Es sei mir daher vergönnt, als Beitrag zur Lösung der Aufgabe die Ergebnisse eigener Untersuchungen mitzutheilen, die an einem ziemlich reichen und theilweise vorzüglich conservirten Material und mit den leistungsfähigsten Instrumenten der Gegenwart ausgeführt worden sind. Dass ich hierzu in den Stand gesetzt war, schulde ich der Güte der Herren Prof. Dr. Orth und Prof. Dr. Runge in Göttingen, meines lieben Schwagers Prof. Dr. Löhlein in Giessen, und der Assistenten an den Frauenkliniken zu Göttingen und Giessen, Herren DDr. Cario, Strassmann, Kayser und Walther. Ihnen Allen sei hier mein herzlichster Dank ausgesprochen!

Eine Uebersicht über die gesammte Litteratur zu geben, die diesem Gegenstande gewidmet worden ist, wäre dem Zwecke dieser Arbeit wenig angemessen. Auf die wichtigsten neueren Publicationen werde ich weiterhin, wo die Gelegenheit es erfordert, näher eingehen. Zur vorläufigen Orientirung des Lesers genügt es, an die Zusammenstellung zu erinnern, die Waldeyer[1]) vor zwei Jahren über den Stand der Frage gegeben hat. Er zählt dort nicht weniger als zehn von einander abweichende Meinungen auf und citirt deren angesehenste Vertreter. Seine Arbeit ist an so leicht zugänglicher Stelle erschienen, dass ich es mir ersparen darf, seine Zusammenstellung hier zu reproduciren. Ich beschränke mich darauf, die wichtigsten Streitpunkte hervorzuheben.

Dass das Stroma der Zotten von einem epithelähnlichen Gewebe überzogen ist, das mindestens der Regel nach keine Zellgrenzen zeigt, sondern sich als „Syncytium“ oder „Plasmodium“ darstellt,

---

1) Bemerkungen über den Bau der Menschen- und Affenplacenta. Arch. f. mikrosk. Anatomie 1890. p. 41.

wird gegenwärtig nicht mehr bestritten. Dagegen ist eine Einigung darüber, ob dieses „Syncytium“ fötalen oder maternen Ursprungs sei, und welchem mütterlichen Gewebe es etwa entstamme, noch nicht erzielt. Von Einigen ist unter diesem Syncytium, zwischen ihm und dem Stroma, eine Zellschicht unterschieden worden, die ich die Langhans'sche Zellschicht nennen will. Aber auch Diejenigen, die ihr Vorhandensein zugeben, sind nicht einig darüber, woher sie stamme, und ob und wann sie zu Grunde gehe. Endlich ist noch eine über dem Syncytium liegende dritte Schicht beschrieben worden. Dass diese fötalen Ursprungs sei, hat Niemand behauptet; von welchem Gewebe des mütterlichen Körpers sie abstamme, ist aber vielleicht noch nicht ausser Zweifel gestellt.

Ausser diesen Problemen bedürfen noch einer näheren Prüfung manche Angaben über den feineren Bau der einzelnen Gewebsschichten.

Ich beginne mit einigen Bemerkungen über das Stroma der Zotten.

Die jüngsten Zotten, die ich untersuchen konnte, rühren von einem Ei her, das durch Abort — wie es scheint, in der zweiten Schwangerschaftswoche — ausgestossen wurde. Der Embryo hat nur eine Länge von 1,3 mm, oder, wenn man die Schwanzkrümmung gestreckt denkt, von 1,6 mm. Das Ei selbst jedoch ist nicht kleiner, als die anderweitig beschriebenen aus der dritten oder vierten Schwangerschaftswoche herrührenden Eier; es misst 1,5 cm im Durchmesser. Die Zotten sind ca. 3 mm lang. Dicht über ihrem Ursprung haben sie eine Dicke von ca. 0,25 mm; ihre scheinbar freien Enden sind im Vergleich mit viel älteren Zotten plump; dicht unterhalb der letzten Verzweigung haben sie noch einen Dickendurchmesser von ca. 0,15 mm.

In diesen Zotten ist das Stroma (Fig. 2 *st*) lediglich durch spärliche sternartige Bindegewebszellen vertreten, sodass es als junges reticuläres Bindegewebe (ohne nachweisbare Zwischensubstanz) bezeichnet werden kann. Die Zotten deshalb hohl zu nennen würde ich nicht für richtig halten[1]).

In einem wenig älteren Stadium (das Präparat rührt von einer Abrasio drei Wochen nach der letzten Menstruation her) findet man das Stroma bereits durchaus dem „Schleimgewebe“ der Wharton'schen Sulze ähnlich (Fig. 1). Die netzartige Anordnung der Zellen wird einigermassen verdeckt durch die gelockten Bündel feiner Fasern von Zwischensubstanz, in welchen der Zellenleib meistens, weil ungefärbt, verschwindet, sodass die Kerne allein hie und da eingestreut erscheinen (Fig. 1, *n*). Nur an einigen, vielleicht jüngeren, Zellen findet man auch den Zellenleib deutlich gefärbt und nicht sternartig umgestaltet. Auffallend sind zahlreiche grosse Zellen, die eine sehr wechselnde, oft amöboide, niemals sternförmige Gestalt haben. Die Filarmasse ihres Protoplasma's ist durchaus fein netzartig angeordnet und färbt sich stark in Hämatoxylin. Die Zellen enthalten einen oder mehrere grosse blasenartige Hohlräume, von denen ich leider nicht sicher sagen kann, ob sie Fett führten, da sie mir erst nach Behandlung des Präparats mit Xylol auffielen. Der Kern dieser Zellen enthielt stets Nucleoli. Die Zellen sind also jedenfalls nicht in lebhafter Vermehrung; wahrscheinlich sind es Wanderzellen, und da sie auf einem wenig älteren Stadium wieder fehlen, mag ihr Vorkommen in einigem Zusammenhange mit der um diese Zeit beginnenden Vascularisation des Stroma's stehen. Ein junges Gefäss aus diesem Schleimgewebe, schief durchschnitten, ist in Fig. 1 ebenfalls dargestellt. Man sieht die Auskleidung des Lumens durch Bindegewebszellen, darin zwei junge Blutzellen von dem bekannten Aussehen. Solche finden sich übrigens in jedem vorhergehenden und nachfolgenden Querschnitte der Serie.

Später verwandelt sich das „Schleimgewebe“ überall, wo überhaupt Bindegewebe in grösseren Massen vorhanden ist, in eigentliches fibrilläres Gewebe. So namentlich in den stärkeren Zottenstämmen.

---

[1]) Hier, wie weiterhin, halte ich es für überflüssig, alle Vertreter entgegenstehender Meinungen zu citiren.

In den feineren Verzweigungen der Zotten reducirt es sich sehr gegenüber den die Zotte fast gänzlich in Anspruch nehmenden Blutgefässen. An den Enden der Zotten, wo ein starkes Wachsthum statthat, findet man auch jugendlicheres, reticuläres oder Schleimgewebe; so z. B. auch noch in Fig 3, von einem zwei Monate alten, und in Fig. 9 *st* von einem $2^1/_2$ Monate alten Embryo, hier in der nächsten Nähe der Verbindung von Zotte und Decidua. In den übrigen Figuren ist auf die Darstellung der Zwischensubstanz verzichtet worden.

Ueber die speziellere Herkunft dieses Zottenstroma's lässt sich Abschliessendes noch nicht sagen. Seine bindegewebige Natur gestattet eine Ableitung von dem parietalen Mesoblast, wenn man dessen Betheiligung am Chorion überhaupt als möglich zulässt, oder von dem visceralen Mesoblast, aus der Allantois. Letztere Annahme ist die gewöhnliche, da man das Wachsthum des parietalen Mesoblast's grundsätzlich auf das Amnion beschränkt erachtet; und man wird geneigt sein, ihr beizupflichten, wenn man die ausserordentliche Aehnlichkeit des in Fig. 1 dargestellten Stroma's mit der der Allantois angehörenden Wharton'schen Sulze in Betracht zieht. Immerhin ist aber die Vorstellung, als ob die bereits Gefässe führende Allantois in die zuvor hohlen Zotten hineinwachse, mit den in Fig. 1 u. 2 gegebenen Bildern nicht verträglich. Erstlich ist die Zotte keineswegs vor ihrer Vascularisation hohl. Zweitens scheinen auch die Blutgefässe und das Blut sich an Ort und Stelle zu entwickeln; nach einem von aussen hereingewachsenen Blutgefäss sieht das in Fig. 1 (*bg*) gezeichnete kaum aus. So dringt die Allantois also wohl vor ihrer eigenen Vascularisation in die Zotten ein. Ob übrigens das in Fig. 2 (*st*) dargestellte junge Bindegewebe, das vor Auftreten des Schleimgewebes die Zotte füllt, auch schon von der Allantois stamme, ist völlig unsicher. Dieses könnte recht wohl vom parietalen Mesoblast herrühren, das man sich dann mit dem Ectoblast zusammen in die seröse Hülle übergehend denken müsste; in diesem Falle wäre dann das Stroma des späteren Stadiums aus einer Vereinigung von parietalem und visceralem (Allantois-)Mesoblast entstanden zu denken.

Umhüllt ist das Zottenstroma von einer Zellschicht, auf die Langhans[1]) zuerst aufmerksam gemacht hat. Die von ihm beschriebene „Basalmembran" zwischen Stroma und Zellschicht existirt meiner Ueberzeugung nach nicht. Die Zellschicht ist von mehreren Forschern — Kastschenko[2]), Eckardt[3]), Waldeyer[4]), Keibel[5]) — wiedergefunden und in Abbildungen[6]) gut dargestellt, von Anderen dagegen noch in neuesten Publicationen übersehen worden. Aber selbst diejenigen, die sie am besten beobachtet und ihre Schicksale zu verfolgen gesucht haben, sind meines Erachtens nicht zu ganz richtigen Ergebnissen gelangt. Langhans und Eckardt sind der Ansicht, dass diese Zellschicht im Allgemeinen eine theils relative, theils absolute Rückbildung erfahre und am Schlusse der Gravidität meist nicht mehr nachweisbar sei, dass sie dagegen an einigen Stellen stark wuchere, und dass ein Theil des Deciduagewebes aus diesen Wucherungen hergeleitet werden müsse. Kastschenko geht noch etwas weiter; er leitet von dem Plasmodium oder Syncytium, das weiter unten zur Besprechung gelangt, einerseits die Langhans'sche Zellschicht, andererseits die Decidua- (Serotina-) Zellen ab.

Was nun zunächst die Rückbildung der Zellschicht anbetrifft, so ist sie jedenfalls nur eine relative. Allerdings sind ihre Elemente an den Zotten meines jüngsten Präparates (Fig. 2, *lz*) besonders

---

1) Untersuchungen über die menschliche Placenta. Arch. f. Anat. u. Physiol. Anatom. Abtheil. 1877 und: Ueber die Zellschicht des menschlichen Chorion. Beiträge zur Anatom. u. Embryol. Festgabe zu Henle's Jubiläum. 1882.

2) Das menschliche Chorionepithel und dessen Rolle bei der Histogenese der Placenta. Arch. f. Anat. u. Physiol. Anatom. Abth. 1885. p. 451 ff.

3) Beiträge zur Anatomie der menschlichen Placenta. Zeitschr. f. Geburtshülfe u. Gynäkologie. Bd. XIX. 1890.

4) a. a. O.

5) Zur Entwickelungsgeschichte der menschlichen Placenta. Anatom. Anzeiger 1889. p. 537 ff. und: Ein sehr junges menschliches Ei. Arch. f. Anat. u. Physiol. Anatom. Abtheil. 1890.

6) z. B. von Langhans in seiner zweiten Arbeit (Taf. IX, Fig. I u. II), von Eckardt (Taf. VIII, Fig. 3) und von Keibel in seiner ersten Arbeit (Fig. 2).

gross und annähernd kubisch. An dem $2^1/_2$ Monate alten Präparat (Fig. 5, *lz*) sind sie aber noch kaum kleiner. In der 5 Monate alten Placenta (Fig. 6 u. 7 a u. b) sind sie dann freilich abgeflacht, nur, wo der Kern liegt, gleichsam geschwollen; aber ihr Protoplasma erscheint hier dichter und färbt sich mit Hämatoxylin oder Eosin intensiver, und ihr Volumen wird kaum erheblich verringert sein. Dasselbe gilt auch noch für die reife Placenta (Fig. 8). Allerdings ist ja nicht zu leugnen, dass man an einzelnen Stellen, wo man die Zellen erwarten sollte, sie vermisst, wie dies in den eben angeführten Figuren auch zu sehen ist. Man beachte aber erstens, dass die Zellen an ihren zusammenstossenden Rändern meist sehr abgeflacht sind, und zweitens, dass die Schnitte, wenn sie uns diese Verhältnisse deutlich zeigen sollen, ausserordentlich dünn gehalten sein müssen. Die hier dargestellten Schnitte waren 3—4 μ dick, die Zellen der Zellschicht in Fig. 7 a u. b und 8 haben einen Dickendurchmesser von 6—10 μ und soweit sich der Flächendurchmesser bestimmen lässt, einen solchen von 15—50 μ. Es ist also selbstverständlich, dass nur wenig ganze und angeschnittene Kerne dieser Schicht in jeden Schnitt fallen und dass von manchen Zellen nur der peripherische, ganz flache Theil getroffen wird. Wenn dieser sich nun hie und da unter die benachbarten Theile schiebt oder auch nur durch seine Zartheit der Wahrnehmung und Darstellung entzieht, so ist das wohl begreiflich und berechtigt uns nicht, einen wirklichen Defect in der Schicht als erwiesen anzusehen. Wenn in Fig. 9 die in *lz* noch dargestellte Schicht auf eine grössere Strecke hin zu fehlen scheint, so muss ich bemerken, dass ebenda auch das Stroma abgelöst und zurückgewichen erschien. Zu dem Zweck, dem die Figur, wie man weiter sehen wird, dienen soll, schien mir die Darstellung einer derartigen defecten Stelle vortheilhaft. Für einen auf physiologischem Wege zustandegekommenen Defect der Zellschicht beweist diese Zeichnung aber natürlich gar nichts.

Bleibt mir sonach auf Grund meiner zahlreichen, sorgfältig conservirten und in feine Schnitte zerlegten Präparate ein normales Zugrundegehen der Langhans'schen Zellschicht in irgend einer Entwickelungsperiode durchaus zweifelhaft und unerweislich, so habe ich andererseits auch niemals Bilder erhalten, die für eine Wucherung oder auch nur für eine Verdoppelung der Schicht sprächen. Auf jedem reinen Querschnitte erscheint sie einfach. Bilder, wie sie Langhans in seiner zweiten Arbeit auf Taf. IX A in Fig. I, 3 und Fig. III wiedergiebt, habe ich wohl auch erhalten. Doch war, wie sich bei Betrachtung der in der Serie voraufgehenden und nachfolgenden Schnitte immer herausstellte, der Anschein der Mehrschichtigkeit nur Folge davon, dass der Schnitt ein Schrägschnitt war. Wenn eine Zotte durch einen sehr wenig gegen ihre Längsaxe geneigten Schnitt getroffen wird, so kann dieser recht wohl erst das Syncytium, dann die Zellschicht auf eine längere Strecke und endlich das Stroma treffen; so kann eine Mehrschichtigkeit vorgetäuscht werden, etwa wie dies die nebenstehende schematische Zeichnung andeutet, in der *st* das Stroma, *lz* die Zellschicht, *sy* das Syncytium bezeichnet.

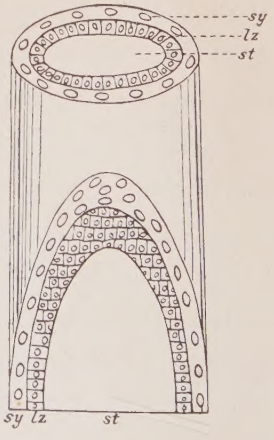

Dass nun vollends aus diesen angeblichen Wucherungen der Langhans'schen Zellschicht ein Theil der Deciduazellen werden soll, muss ich ebenfalls durchaus bestreiten. Dem Wenigen, was darüber und über Kastschenko's Behauptungen zu sagen ist, muss ich jedoch, wie ich glaube, die Besprechung der über der Zellschicht liegenden Schicht vorausschicken.

Bekanntlich zeichnet sich diese Schicht durch den völligen Mangel einer Zellbegrenzung aus. Sie ist daher schon längst als Plasmodium oder Syncytium bezeichnet worden.

Ihre Dicke ist im Allgemeinen ziemlich gleichmässig (8 bis 10 μ) und enthält Kerne meist in

einer Lage (Fig. 2, 5, 6, 7 b, 8). Dadurch ist aber nicht ausgeschlossen, dass an einzelnen Stellen in Folge von lebhafter Karyomitose die Kerne sich zu mehreren Lagen gruppiren (Fig. 7 a); und an diese Bilder schliessen sich alsdann diejenigen, in denen das Syncytium wirklich beträchtliche Hervorragungen — Epithelsprossen der Autoren — bildet. Bekanntlich finden sich diese nicht nur hie und da in mässiger Entwickelung als Seitensprossen, sondern auch in besonders auffälliger Ausbildung als Endsprossen an den Zotten. Ein paar breitaufsitzende Seitensprossen mit ihren kolossalen Ansammlungen von Hunderten von Kernen habe ich in Fig. 12 b und 14, eine kleine, gestielte Seitensprosse in stärkerer Vergrösserung in Fig. 15, einige Endsprossen in Fig. 11, 12 a und 13 dargestellt.

Das Protoplasma des Syncytiums färbt sich, wie schon von mehreren Autoren bemerkt worden ist, mit den Tinctionen, die nicht reine Kernfärbung geben, relativ stark. Es lässt eine netzähnliche Anordnung der Filarmasse erkennen, wie dies bereits von Kastschenko (l. c.) angegeben und in mehreren seiner Figuren ungefähr richtig dargestellt ist, übrigens wohl nicht anders zu erwarten war (s. Fig. 4). Immerhin hat Kastschenko das Netzwerk bei weitem zu grob gezeichnet. Es ist erst mit den besten Linsen wahrnehmbar. Hierauf beruht es wohl, dass Eckart (l c.) es ganz läugnet.

Abgesehen nun von den Maschen dieses Netzwerkes existirt oft eine sehr dichte Anhäufung sehr kleiner Vacuolen, die ich aber nicht lediglich für vergrösserte Maschen halten möchte. Sie liegen mir dafür zu sehr gruppenweise localisirt, und obwohl sich an gewissen Stellen (Fig. 4) allmähliche Uebergänge zu grösseren Vacuolen finden, so giebt es dafür doch auch wieder Stellen, an denen nur eine oder mehrere ganz grosse Vacuolen in dem übrigens gleichmässig feinmaschigen Protoplasma liegen. Sie dürften also wohl Ansammlungen einer von der Interfilarmasse verschiedenen Substanz sein. Welcher Art diese aber ist, vermag ich nicht zu sagen. Es ist weder Fett, noch ergaben die üblichen Reactionen auf pathologische Producte ein Resultat. Die gebräuchlicheren Tinctionsmittel färben die Vacuolen nicht; nur ein Versuch mit alkoholischer Cyaninlösung an frischen Zotten ergab eine stärkere Färbung gegenüber dem Protoplasma. Eine Schlussfolgerung aus dieser Reaction zu ziehen bin ich leider nicht im Stande. Versuche, Formveränderungen der Vacuolen auf dem geheizten Objecttisch hervorzurufen, misslangen. In einem Falle fand ich (Fig. 12 b) in einer grossen Vacuole einer Seitensprosse einige ungefärbte, stark lichtbrechende Körperchen, in einem anderen (Fig. 15) einen die Vacuole fast ausfüllenden unregelmässig gestalteten Klumpen, der sich mit Fuchsin färbte. (Das Präparat war mit Heidenhain-Biondi'schem Dreifarbengemisch tingirt, die Kerne also grün, das Protoplasma und der Klumpen fuchsinroth; da nur die Gleichheit der Tinction von Protoplasma und Klumpen von Wichtigkeit ist, habe ich in der Tafel auf Wiedergabe des zufällig gewählteu Farbstoffes verzichtet.)

Die hier in Rede stehenden Vacuolen haben Orth[1]) und Langhans (Untersuchungen über die menschliche Placenta l. c.) gleichzeitig und unabhängig von einander entdeckt. Während aber Langhans damals nur die kleinsten (höchstens die Grösse der Kerne erreichenden) Vacuolen sah, die man in dem gleichmässigen Syncytium-Ueberzuge der Zotten allenthalben antrifft, machte Orth auch auf die grösseren Vacuolen aufmerksam, die man in den sogenannten Epithelsprossen findet; und während Langhans (l. c. pag. 201) sie für postmortale Erscheinungen hielt, hat ihnen Orth eine erhebliche Bedeutung für das Zottenwachsthum und für die Beurtheilung der Gesetze animalischen Wachsthums überhaupt beigemessen. Schon im darauffolgenden Jahre fand auch Ahlfeld[2]) diese Vacuolen, sowohl in der gleichmässigen Schicht, als auch in den Endsprossen und bildete (l. c. Taf. VII, Fig. 4) eine Endsprosse mit drei Vacuolen ab. Orth's Arbeit scheint ihm unbekannt geblieben zu sein; er geht auf dessen Erörterung der Bedeutung nicht

1) Das Wachsthum der Placenta foetalis und Boll's Princip des Wachsthums. Zeitschr. f. Geburtsh. u. Gynäkologie II. Bd. 1877. p. 9 ff.
2) Beschreibung eines sehr kleinen menschlichen Eies. Arch. f. Gynäkologie XIII. 1878.

ein. Drei Jahre später hat dann Langhans (Ueber die Zellschicht etc., l. c.) die Vacuolen nochmals beschrieben und abgebildet (Taf. IX, Fig. I, 1); ebenfalls ohne auf seine Vorgänger, Orth und Ahlfeld, zu verweisen, und wie es scheint, noch immer ohne diesem Funde eine erhebliche Bedeutung beizumessen. Abermals drei Jahre später beschrieb dann Kastschenko (l. c) die Vacuolen neuerdings. Er citirt Langhans, dagegen lässt er Orth's und Ahlfeld's Arbeiten unerwähnt. Er hält die Entstehung der Vacuolen für einen atrophischen Process (pag. 476); überdies aber weist er ihnen eine wichtige Rolle bei der Bildung der sogenannten „Zellknoten" oder „insulären Knoten" an. Sie sollen dabei (pag. 470) nach aussen aufbrechen, solchergestalt mit den intervillösen Räumen in Communication treten und sich mit mütterlichem Blute füllen. Eine Abbildung, die diese Behauptung beweisen könnte, liefert Kastschenko nicht. Ich selbst habe unter den zahllosen Vacuolen, die ich beobachtet habe, nie ein Bild gefunden, das seine Annahme unterstützen könnte. Für undenkbar halte ich es aber natürlich nicht, dass eine solche Vacuole gelegentlich, durch Reissen der verdünnten Wandung, nach aussen gegen den intervillösen Raum oder nach innen gegen die Langhans'sche Zellschicht aufbrechen kann. Bestreiten muss ich nur, dass dies relativ häufig geschieht; ob es die Bedeutung für das Wachsthum der Zotten, oder für die Entstehung der Zellknoten hat, die einerseits Orth, andererseits Kastschenko ihm zuschreiben, soll noch weiter unten erörtert werden.

Gleichzeitig haben dann noch Eckardt (l. c.) und Gottschalck[1]) der Vacuolen Erwähnung gethan. Eckardt hat sie nur an ganz vereinzelten Stellen gesehen, und hält es für fraglich, ob sie als constant zu notiren seien, und ob nicht wenigstens ein Theil als postmortale Erscheinung angesehen werden müsse. Gottschalck aber geht viel weiter. Er erklärt (pag. 272): „Ich habe diese Vacuolenbildung nirgends entdecken können, obschon ich gerade diesem Vorgange meine besondere Aufmerksamkeit widmete . . "; ferner: „Ich glaube, Orth hat einen pathologischen Vorgang für einen physiologischen gehalten, und ich vermag in seinen Vacuolen nur das Erzeugniss eines Entartungsvorganges zu sehen". Zugleich beruft er sich auf sein einwandsfreies Material. Bezüglich des letzteren Stützpunktes erlaube ich mir nun doch einige Zweifel zu äussern; und ich stehe damit keineswegs allein, sondern stimme mit dem Herrn Referenten im Jahresbericht über die Fortschritte der Anatomie und Physiologie XIX, 1890, 1. pag. 680 überein. Die Abbildungen, die Gottschalck giebt, und auch einige seiner Befunde lassen vermuthen, dass sich sein Material nicht in günstigem Erhaltungszustande befand. Ich meinerseits habe ganz frische Zotten in physiologischer Kochsalzlösung, andere die in Alkohol, noch andere die in Müller'scher, wieder andere die in Flemming'scher Lösung, endlich auch solche die in concentrirter Sublimatlösung fixirt waren, in grosser Menge untersucht. In einem Falle waren sie $^1|_2$ Stunde nach Eintritt der ersten Blutung bei Abort ausgeräumt und in einem anderen sogar durch eine anderweitig indicirte Abrasio ohne vorgängige Blutung gewonnen, und beidemale sofort in concentrirter Sublimatlösung fixirt worden. Ich muss nun sagen, dass man zunächst die kleineren, nur in Schnitten wahrnehmbaren Vacuolen überall mit grösster Leichtigkeit nachweisen kann. Die mit schwächerer Vergrösserung am Zupfpräparat erkennbaren Vacuolen finden sich nur in den „Epithelsprossen", weil nur in diesen das Syncytium dick genug ist, um so grosse Vacuolen zu beherbergen. Da nun die Epithelsprossen gegen das Ende der Gravidität mindestens relativ sparsamer vorkommen, so muss man in reifen oder fast reifen Placenten oft ziemlich lange suchen, bis man die grösseren Vacuolen findet. Ganz vergeblich wird aber, nach meinen Erfahrungen, ein einigermassen geduldiges Suchen auch in reifen Placenten niemals sein. Uebrigens haben seither auch noch Keibel (l. c.)

[1]) Beitrag zur Entwickelungsgeschichte der menschlichen Placenta. Archiv f. Gynäkologie. Bd. 37. 1890.

und ganz neuerdings Dobbert [1]), der sich speciell gegen Gottschalck's Behauptung wendet, die Vacuolen gesehen und letzterer sie auch wieder abgebildet (Taf. IX, Fig. 5 b).

Wenn nun übrigens Gottschalck in demselben Satze sagt, dass es sich bei der Entstehung dieser Vacuolen um einen pathologischen und um einen Entartungsvorgang handele, so will ich meinerseits nur das erstere bestreiten. Pathologisch wird man ein Product, das mit solcher Regelmässigkeit in allen Placenten, auch bei normalen Geburten gesunder Kinder von gesunden Müttern gefunden wird, gewiss nicht nennen dürfen, bis nicht etwa ein specieller Nachweis dafür erbracht worden ist. Darum bliebe es aber immerhin möglich, dass es sich um einen Entartungsvorgang handeln könnte, der physiologisch, d. h. ohne Einwirkung einer Krankheitsursache auftritt. So hat Orth seine Behauptungen aufgefasst sehen wollen, wie er es selbst in seinem Vortrage C. Ruge gegenüber deutlich ausspricht. Er ist der Ansicht, dass die Vacuolen zwar durch einen Degenerationsvorgang entstünden, dass dieser aber für das Wachsthum der Zottengefässe die nothwendige Vorbedingung bilde. Es werde dadurch ein Hohlraum für die Gefässe vorbereitet; wenn dieser eine gewisse Grösse erreicht habe, breche er gegen die Zotte hin auf und lade dann die Gefässe gleichsam ein, von dem für sie hergerichteten Raume Besitz zu ergreifen (l. c. pag. 8).

Wenn — wie auch ich vermuthe — die Vacuolenbildung ein Degenerationsvorgang ist, so lässt sich allerdings schon theoretisch annehmen, dass die Vacuolen gewiss gelegentlich, sei es nach innen, sei es nach aussen, aufbrechen. Doch muss ich bemerken, dass ich selbst kein zweifelloses Bild davon erhalten habe, und dass auch Orth's Tafel kein solches liefert. Die bei ihm mit *V* bezeichneten Vacuolen sind geschlossen; die mit *H* bezeichneten Hohlräume brauchen nicht nothwendig aus Vacuolen entstanden zu sein, ja es scheint mir nicht einmal über jeden Zweifel sicher, ob es überhaupt Hohlräume sind. Die Abbildungen stellen nicht reelle, sondern nur optische Schnitte dar; in solchen aber verhindert das darüber liegende, den Weg der Lichtstrahlen störende Syncytium eine scharfe Wahrnehmung der übrigen Details. Da in diesen optischen Schnitten die Langhans'sche Zellschicht von Orth nicht gesehen worden ist, und man sie thatsächlich kaum jemals zu erkennen vermag, so können die feinen Bälkchen von Schleimgewebe, die etwa den vermeintlichen Hohlraum durchzogen, ebenfalls übersehen worden sein. Ja, ich kann sogar aus eigener Erfahrung sagen, dass ich in einem Falle in einem derartigen Hohlraum, den ich schon fast mit Sicherheit als Vacuole angesprochen hatte, nachträglich mittels einer vorzüglichen Oelimmersion sogar noch die Conturen einer Capillarenschlinge fand, die sich meiner Aufmerksamkeit entzogen hatte, weil keine Blutkörperchen darin lagen.

Doch ich wiederhole, dass ich hier nur auf die Möglichkeit von Täuschungen hinweisen will. Dass die Vacuolen aufbrechen können, und dass man zwischen Syncytium und Zotte Hohlräume antreffen kann, bestreite ich durchaus nicht.

Auch das ist gewiss nicht ernstlich zu läugnen, dass durch die Entstehung der Vacuolen — selbst wo sie etwa nicht aufbrechen — loci minoris resistentiae geschaffen werden, die das Vordringen der Zotte erleichtern. Wenn nun daran von Orth und seinem Gegner Gottschalck die Frage geknüpft worden ist, ob das Syncytium allein dabei eine active, die Zottengefässe eine passive Rolle spielen, so muss diese Frage, wie ich meine, etwas schärfer präcisirt werden, als es geschehen ist. Dass die Gefässe nur gleichsam in den neu eröffneten Hohlraum hineingeschluckt werden, ohne ein Eigenwachsthum zu bethätigen, hat sicher Orth nicht gemeint. Wenn er sie aber auch hinsichtlich ihres Eigenwachsthums, hinsichtlich des dafür erforderlichen Materials, für abhängig von dem Syncytium

---

[1]) Beiträge zur Anatomie der ektopischen Schwangerschaften. Virchow's Archiv Bd. 127. 1892.

hält, hat er gewiss Recht. Vom Embryo her können sie es nicht erhalten, denn das geringe Quantum von Dotter, das dieser etwa zur Verfügung hatte, ist jedenfalls sehr bald verbraucht. Nicht centrifugal, sondern centripetal wird Nahrungsmaterial in den Zottengefässen befördert und sie können es nirgends andersher bekommen, als durch das Syncytium. Insofern also dürfen wir wohl sagen, die Zottengefässe verhalten sich dem Syncytium gegenüber passiv, denn ebensowohl das Material, als auch Raum und Richtung für ihr Wachsthum wird ihnen durch Vorgänge — vermuthlich Degenerationsvorgänge — im Syncytium zugewiesen.

Ob nun freilich Orth's Darlegungen sich, wie er es versucht hat, gegen das sogenannte Boll'sche Wachsthumsprincip verwerthen lassen, das hängt doch wohl davon ab, ob das Syncytium ein fötales Gewebe ist. Orth hat dies (l. c. pag. 12) mit einem „bekanntlich" („das Epithel des Chorion stammt bekanntlich von der sog. serösen Hülle") vorausgesetzt; er war auch nach dem damaligen Stande der Wissenschaft dazu berechtigt. Aber schon im folgenden Jahre erschien eine Abhandlung Turner's[1]), in der das Epithel, das in der reifen Placenta, auch der des Menschen, die Zotten bekleidet, für ein Umwandlungsproduct mütterlichen Gewebes, sei es der Decidua, sei es des Gefässendothels erklärt wurde. So wenig ich nun allerdings das Syncytium von den beiden Geweben herzuleiten geneigt bin, die Turner nennt, so glaube ich doch mit ihm und Ercolani[2]), dass es mütterlichen Ursprunges sei. Gelingt es mir, diese Ansicht — auf deren Möglichkeit übrigens auch Hertwig in seinem Lehrbuch der Entwickelungsgeschichte, III. Auflage, vorsichtig hindeutet — wahrscheinlich zu machen, so wird man auch Orth's an für sich ja durchaus richtige Entdeckung kaum für beweisend gegen Boll's Theorie halten. Boll[3]) würde wenigstens, wenn er noch lebte, vermuthlich einwenden, dass er an die Wachsthumsbeziehungen zweier verschiedener Individuen zu einander bei Aufstellung seines Princip's gar nicht gedacht habe. Es würden sich ja sonst übrigens auch tausende von Beispielen gegen ihn in der Biologie der sesshaften Parasiten finden, in denen das Gewebe des Wirthsthieres sich gegenüber dem Wachsthum des Schmarotzer's durchaus leidend verhält. Und diese Beispiele liegen um so näher, als doch auch der Fötus in gewissem Sinne als Schmarotzer am mütterlichen Organismus anzusehen ist.

Uebrigens will ich mich keineswegs zum Vertheidiger der Boll'schen Theorie aufwerfen. Sofern ich seine Meinung richtig verstanden habe, behauptet er, dass bei allen Wachsthumsvorgängen, die die Grenze zwischen zwei Geweben verändern, diese beiden Gewebe in antagonistischem Sinne wachsen, „sich gegen einander zur Geltung zu bringen bestrebt sind". Dies könnte als allgemeines Princip nur dann zugegeben werden, wenn man sich bewusst bleibt, dass dieses „Bestreben" auf Seiten des einen Gewebes ein erfolgloses, sein Wachsthum ein negatives sein kann. Das wird ja zur Genüge bewiesen durch zahllose Beispiele von normaler wie von pathologischer Rückbildung eines Gewebes zu Gunsten des wachsenden Nachbargewebes. Hat also Boll nicht eine ganz selbstverständliche und triviale Wahrheit für seine höchst originelle Entdeckung ausgegeben, sondern wirklich nur an ein positives Wachsthum beider Gewebe gedacht, so ist sein Princip höchst anfechtbar und bleibt es, selbst wenn der von Orth erhobene Einwand Beanstandung findet.

Ich kehre zu der Schilderung der sonstigen Beschaffenheit des Syncytiums zurück.

Kastschenko hat behauptet, dass es auf seiner freien Fläche gegen die intervillären Räume hin einen Borstenbesatz trage. Er hat ihn auch in seinen Abbildungen mehrfach dargestellt. Ich muss

---

1) On the placentation of apes etc. Philosoph. transactions of the Royal Society 1878.
2) The utricular glands of the uterus etc. Boston 1880.
3) Das Princip des Wachsthums. Berlin 1876.

dieser Angabe widersprechen. Nirgends ist ein Borstensaum, überall nur eine durchaus unregelmässige Unebenheit der Oberfläche vorhanden, wie dies in meiner Fig. 4 durch den Contur *—* angedeutet ist.

Zu erwähnen ist noch endlich, dass das Protoplasma des Syncytiums sehr reich an feinsten Fetttröpfchen ist, die bei der Behandlung mit Flemming'scher Lösung stets in ziemlich gleicher Dichtigkeit hervortreten. In Figur 5 ist dies nach einem anderen Präparate eingetragen; ich habe keines der mit Flemming'scher Lösung behandelten Präparate gezeichnet, eben weil die durch die Osmiumsäure geschwärzten Fetttröpfchen die Deutlichkeit der anderen Details einigermassen beeinträchtigen.

Die Kerne des Syncytiums sind ziemlich gleichmässig in ihrer Grösse, im Allgemeinen wird die Längsaxe 8—10 μ lang. In Alkoholpräparaten (Fig. 2) färben sie sich ganz diffus, erheblich stärker als die Kerne der übrigen Schichten. Die besten Mitosen-Bilder lieferte ein von der Göttinger Poliklinik mir gütigst überlassenes Abort-Präparat, das direct in Müller'scher Flüssigkeit conservirt worden war (Fig. 6 u. 7 a u. b). Ich erwähne dies besonders, weil im Allgemeinen bekanntlich dieses sonst so vorzügliche Conservirungsmittel die Mitosen nicht fixirt. Auf einige andere Ausnahmen von dieser Regel hat freilich schon Flemming[1]) aufmerksam gemacht.

Höchstwahrscheinlich besitzen die Kerne des Syncytiums eine ausserordentliche Weichheit. Schon Langhans (Ueber die Zellschicht etc., l. c. Taf. IX, Fig. I, 1) hat bildlich dargestellt und auch im Text erwähnt, wie die Kerne oft durch die Vacuolen deformirt, eventuell ganz plattgedrückt werden. Meine Fig. 2 zeigt dies (wie alle Figuren auf's Treueste mit Hilfe der Camera gezeichnet) ebenfalls sehr deutlich; dem Einwurf aber, als könne es sich hier um locale Entartungsvorgänge handeln, begegnen vielleicht noch besser Fig. 4 und Fig. 6, wo der Kern (*n*) nur mässig durch die Vacuole (*va*) eingedrückt, übrigens durchaus normal erscheint; in Fig. 6 ist er sogar in Mitose begriffen.

Nachdem solchergestalt das Syncytium selbst genügend beschrieben ist, darf auf die Frage zurückgegriffen werden, ob etwa die Langhans'sche Zellschicht, wie Kastschenko (l. c.) meint, durch einen Differenzirungsprozess aus dem Syncytium hervorgehe. („Sie entsteht in Folge einer Ausscheidung einzelner Zellen aus der oberen Schicht" [pag. 478]). Ich muss diese Frage verneinen. Die von Kastschenko gegebenen Figuren sind meines Erachtens Fehldeutungen verschiedener Bilder. Wo er einen Uebergang der „unzertheilten Epithelschicht" in eine obere und eine untere Schicht darstellt, wie in seiner Fig. 3, handelt es sich offenbar um etwas schief gelegte, ziemlich dicke Schnitte, in denen die Grenzen innerhalb der Zellschicht und zwischen dieser und dem Syncytium theilweise undeutlich sind, weil das letztere sich darüber oder darunter schiebt. Andere Bilder, wie Fig. 7, *d* und Fig. 16, *c*, zeigen ein Zurückweichen des Protoplasmas um den Kern, das sicher ein Kunstprodukt ist, und eine Ausscheidung von Zellen innerhalb des Syncytiums nur vortäuscht. In gut conservirten Objekten ist dergleichen nie zu sehen. In den Zellknoten endlich sind die angeblich ausgeschiedenen Zellen (Fig. 1, *c*) Deciduazellen. Dies hat Kastschenko auch selbst wohl gemerkt; aber statt dass es ihn an seiner Meinung hätte irre machen sollen, hat es ihn dazu veranlasst, die Deciduazellen (Serotinazellen) eben auch als Abkömmlinge des Chorionepithels anzusehen. Es ist zu bedauern, dass die im Ganzen so verdienstliche Arbeit mit dieser so auffälligen Behauptung schliesst. Schon seit langer Zeit ist es ja bekannt — ich erinnere an Leopold's Untersuchungen[2]), die wohl die Priorität für diesen Nachweis beanspruchen dürfen —, dass die eben durch das Auftreten derartiger Zellen charakterisirte Decidua sich im Uterus auch dann bildet, wenn in diesem selbst gar kein Ei, und folglich auch kein Chorionepithel vorhanden ist, sondern eine Extrauterinschwangerschaft vorliegt. Ich habe zum Vergleich, da

1) Zellsubstanz, Kern und Zelltheilung. Leipzig 1882. p. 108.

2) Studien über die Uterusschleimhaut während Menstruation, Schwangerschaft und Wochenbett, II, in: Arch. f. Gynäkologie Bd. 11. 1877.

die Tafel noch Raum dafür bot, einige Deciduazellen aus der Schleimhaut der nicht schwangeren Uterushälfte gezeichnet, herrührend von einem Falle, in dem die gravide Uterushälfte durch eine vollständige Scheidewand von jener getrennt war und zwei getrennte Orificia externa vorhanden waren.

Ich hoffe, meine Abbildungen werden darthun, wie unhaltbar der Gedanke ist, dass die Zellschicht aus dem Syncytium entstehe. Gerade in den allerjüngsten Stadien (vgl. Fig. 2) ist sie am allerschärfsten dagegen abgesetzt und auch bereits durch eine geringere Tinctionsfähigkeit der Kerne davon unterschieden. Erst relativ spät (Fig. 7 *b* vom fünften Monate) treten Bilder auf, wo einzelne Zellen der Zellschicht fast isolirt und tief in das Syncytium eingesenkt erscheinen; aber auch dann erkennt man bei günstiger Conservirung die total verschiedenartige Reaction der Kerne gegen den Farbstoff.

Wie steht es nun mit beiden Schichten, wo die Zotten mit der Decidua in Berührung treten? Langhans giebt an, das Syncytium schwinde hier, und die Zellschicht trete mit dem eigentlichen Deciduagewebe derart in Verbindung, dass eine Grenze zwischen beiden wegen der Aehnlichkeit ihrer Elemente nicht mehr erkennbar sei.

Ich meinerseits will durchaus nicht in Abrede stellen, dass stellenweise ein solcher völliger Schwund des Syncytiums vorkommen mag. Der Regel entspricht er jedoch nicht, vielmehr ist das charakteristische Verhalten das in Fig. 9 dargestellte. Auch bei dieser Gelegenheit muss ich auf die Täuschungen hinweisen, die durch das dachziegelartige Uebereinandergreifen der Schichten in dicken Schnitten entstehen können, wenn es sich um den Nachweis eines so schmalen trennenden Protoplasmastreifens handelt. Meine Figur ist daher gezeichnet nach einem nur 3 μ dicken Schnitte durch die Anheftungsstelle einer Zotte, in der sich das Stroma etwas losgelöst hat und die Zellschicht dadurch theilweise verloren gegangen ist. Man sieht, wie das Syncytium der Zotte (*sy*) einerseits in einen Ueberzug der freien Decidua übergeht (dies bestätigt auch Heinz[1]), andererseits sich als trennende Schicht zwischen Decidua und Zottenstroma einschaltet. Ganz die entsprechenden Bilder nun erhalte ich auch in Schnitten durch die von Langhans sogenannten „insulären Knoten mütterlichen Gewebes“ (s. Fig. 3). Der hier untersuchte Knoten fand sich mitten in einem Bündel von Zotten, die unmittelbar nach der Abrasio in concentrirter Sublimatlösung fixirt waren, an einer Stelle, wohin ein mechanischer Eingriff nicht gedrungen sein konnte. Durch successives Wegschneiden der umgebenden Zotten mittels einer feinen Scheere wurde der Knoten freigelegt, ohne berührt worden zu sein, vorsichtig eingebettet, und in Serienschnitte von 3—4 μ Dicke zerlegt. Wie man nun sieht, ist das Bild, das sich ergiebt, ein ungemein einfaches. Es handelt sich lediglich um einen Klumpen Deciduagewebe (*dz*), in dem etliche Zottenenden stecken, die in ihrem Bau durchaus dem bisher geschilderten gleichen, und das Vorkommen derartiger insulärer Knoten erklärt sich ganz einfach, wenn wir annehmen, dass während des Wachsthums der Placenta einige Deciduastückchen sich aus der Continuität der Decidua gelöst haben, aber mit den Zotten, die schon vorher an dieser Stelle hafteten, im Zusammenhang geblieben sind. Entsprechend dem Bilde, wie es Fig. 9 zeigt, würde auch hier ein Uebergreifen des Syncytiums der Zotten auf den Deciduabrocken wohl denkbar sein. Dagegen habe ich eine völlige Bekleidung des ganzen insulären Knotens mit einem Syncytium, wie es Kastschenko in seinen Abbildungen andeutet, nicht gesehen, bezweifele sie, und glaube daher auch keine Veranlassung zu so künstlichen Erklärungsversuchen zu haben, wie er sie giebt. Uebrigens bemerke ich, dass auch die Aehnlichkeit der Deciduazellen mit denen der Zellschicht nicht so gross ist, wie Langhans sie darstellt. Jene haben jedenfalls sehr viel grössere Kerne als diese, sowohl absolut, als auch im Verhältniss zum Volumen der Zelle selbst.

---

[1]) Untersuchungen über den Bau und die Entwickelung der menschlichen Placenta. Arch. f. Gynäkologie Bd. 33, 1888. p. 415.

Das eigenthümliche Uebergreifen des Syncytiums von den Zotten auf die Decidua, wie Fig. 9 es zeigt, führt mich nun auf die Frage: ist das Syncytium fötalen oder maternen Ursprungs? Wenn Ersteres der Fall ist, so muss angenommen werden, dass das Ueberwuchern des Syncytiums auf die Decidua den Zweck habe — grob teleologisch ausgedrückt —, die Festigkeit der Verbindung durch Vergrösserung der Berührungsflächen zu erhöhen. Freilich erhebt sich gegen diesen Erklärungsversuch sofort das Bedenken, dass es sich um ein Plasmodium, also um ein Gewebe ohne Membranen handelt, das vermuthlich die Konsistenz eines dickflüssigen Leimes hat; und welcher Vernünftige wird glauben, die Haftung zwischen zwei aufeinander zu leimenden Gegenständen dadurch verstärken zu können, dass er den Leim noch in einem grösseren Umkreise um die gemeinsame Berührungsfläche aufträgt?

Weit einfacher erscheint Alles, wenn wir annehmen, dass das Syncytium maternen Ursprungs sei; und obwohl ich die Frage noch nicht für völlig spruchreif halte, gestehe ich doch, dass ich durchaus zu dieser Annahme neige.

Nach Selenka's[1]) Untersuchungen an einem überaus jungen Ei eines Affen (*Cercocebus cynomolgus*) scheint es festzustehen, dass bei einem dem Menschen so nahe verwandten Thiere die Zotten erst entstehen, wenn das Ectoderm mit dem Uterusepithel verlöthet ist. Es ist also ganz natürlich und selbstverständlich, dass die hervorsprossenden Zotten schon im Moment ihrer Entstehung völlig von dem Uterusepithel bekleidet sind. Nun sagt zwar Selenka im Text, dass dieses aus Zellen bestehe, seine Abbildung aber (Taf. 35, Fig. 12) zeigt ein Syncytium. Vielleicht erklärt sich das daraus, dass etwa um diese Zeit erst das Zugrundegehen der Zellen beginnt, durch das aus dem ursprünglich ja zweifellos in Zellen differencirten Uterusepithel ein Syncytium wird. Man beachte nun ferner, dass das Chorionectoderm der Zotten bei *Cercocebus cynomolgus* nach Selenka „aus einem einschichtigen Lager kurz prismatischer Zellen" besteht, ganz wie die Langhans'sche Zellschicht in meiner Fig. 2 u. a., und dass die zuverlässigeren neueren Arbeiten ganz ähnliches für fernerstehende Thierarten constatiren (man vergleiche z. B. Frommel's[2]) schöne Zeichnung Taf. I Fig. 4 *Ect.*). Andererseits erinnere man sich, bei wie vielen Thieren nun bereits die Umwandlung des Uterusepithels in ein Syncytium nachgewiesen ist: u. A. für Fledermäuse (*Myotus*) von Frommel (l. c. pag. 30), für Raubthiere (*Canis, Felis, Mustela*) von Strahl[3]) und Heinricius[4]). Sodann beachte man, dass bei anderen Thieren eine sog. Uterinmilch entsteht, die offenbar in der Hauptsache einer um einen Schritt weitergehenden Degeneration des Uterusepithels ihren Ursprung verdankt. Bonnet[5]) erwähnt vom Schaf ausdrücklich, dass etwa vom zweiten Monat ab grössere durch Zellverschmelzung aus dem Uterusepithel hervorgegangene Eiweissklumpen in der Uterinmilch zu finden sind, und sehr wahrscheinlich entsteht sie auch beim Pferd und Schwein in ähnlicher Weise. Endlich wolle man noch in meiner Fig. 9 bemerken, dass der auf die Decidua sich fortsetzende Theil des Syncytiums abgeflacht erscheint und plattgedrückte Kerne enthält; dass das Uterusepithel — vor seiner völligen Degeneration — ein derartiges Rückbildungsstadium durchmacht, ist bereits von mehreren Thieren bekannt; vorzügliche Bilder davon liefert u. A. auch Frommel's bereits citirte schöne Arbeit.

Halte ich alle diese Thatsachen — immer unter Voraussetzung, dass sich die Angaben der Autoren bewähren — mit meinen Bildern zusammen, so drängt sich mir fast unabweislich die Ueberzeugung auf, dass das Syncytium, das die Chorionzotten des Menschen überzieht, ein directes Umwandlungsproduct

1) Studien zur Entwicklungsgeschichte V, 1. Wiesbaden 1891.

2) Ueber die Entwicklung der Placenta von *Myotus murinus*. Wiesbaden 1888.

3) Untersuchungen über den Bau der Placenta, I—IV, in: Arch. f. Anatom. u. Physiol. Anatom. Abtheil. 1889 u. 1890. — Desgl., V, in: Merkel und Bonnet's anatom. Heften 2.

4) Die Entwicklung der Hundeplacenta, in: Sitz.-Ber. d. Preuss. Akad. d. Wissensch. zu Berlin 14. Febr. 1889.

5) Beiträge zur Embryologie der Wiederkäuer, in: Arch. f. Anatom. 1889.

des Uterusepithels, also mütterlichen Ursprungs ist, und dass die Langhans'sche Zellschicht allein als Chorionepithel, als Ectoderm, aufzufassen ist. Selbstverständlich halte ich es übrigens für durchaus möglich, dass auch das Tubenepithel, dass dem Uterusepithel genetisch und histologisch so nahe verwandt ist, sich bei Tubenschwangerschaften in dasselbe Syncytium verwandeln kann (vergl. Dobbert, l. c.).

Ich nehme dann also, gestützt auf den erwähnten Fund Selenka's an, dass das Ectoderm sich bereits vor Entstehung der Zotten flach an das Uterusepithel anlegt, und nun, vermuthlich durch eine chemische Einwirkung, einen Degenerationsprocess darin einleitet, der zunächst in einem Schwund der etwa vorhandenen Membranen und jedenfalls der Zellgrenzen besteht. Ein dieser Annahme durchaus entsprechendes Bild findet sich bei Frommel, Taf. II, Fig. 6 an einer leider nicht mit einem Buchstaben bezeichneten Stelle, links unten, wo das in kurz prismatische Zellen getheilte Ectoderm mit dem der Zellgrenzen entbehrenden Uterusepithel flach verklebt ist. Dieses Schwinden der Membranen mag nicht ohne Bedeutung für die Herstellung einer innigeren Verklebung sein, wiewohl nach Selenka's Angaben auch das Ectoderm, wenigstens bei *Cercocebus*, in diesem Stadium eine klebrige Beschaffenheit hat. Die wesentlichere Bedeutung dieses Degenerationsvorganges aber liegt wohl sicher in der Ernährung des Ei's, nicht in dem Sinne, dass das Syncytium dabei aufgebraucht wird, sondern dass es Nahrungsmaterial dem mütterlichen Gewebe, insonderheit dem Blute, entnimmt und in eine Form überführt, in der das Ectoderm es resorbiren kann. Ich vermuthe also, kurz gesagt, dass es für den Embryo eine Art von Verdauung übernimmt. Dabei kommt das Syncytium selbst natürlich nicht zu kurz; vielmehr findet darin, wie wir sahen, eine sehr lebhafte Vermehrung der Kerne und dementsprechende Zunahme des Protoplasmas statt.

Dieses Wachsthum ist nun aber nicht ein gleichmässiges, sondern es finden sich vielfach zapfenartig in die Decidua hineinragende Wucherungen. Dass solche speciell aus dem Epithel der sog. Uterindrüsen entstehen, ist von Strahl u. A. nachgewiesen worden; doch ist ihre Zahl grösser als die der Uterindrüsen, also können sie nicht lediglich auf diese zurückgeführt werden.

Höchst wahrscheinlich bewirken nun diese Syncytiumwucherungen durch die reichlichere Nahrungszufuhr auch ein stärkeres Wachsthum des Ectoderm's, wo es mit ihnen in Berührung steht; darauf möchte ich, wenigstens zum Theil, die erste Entstehung der Zotten zurückführen. In diesem Sinne bin ich sehr geneigt, die schönen Abbildungen Frommel's, z. B. seine Fig. 11, *ChZ*, zu deuten, wiewohl mir nicht entgangen ist, dass er diese Zapfen für solide Ectodermwucherungen anspricht und das Uterusepithel geschwunden glaubt. Auch Strahl's Abbildung von einer Zotte zur Zeit des ersten Einwachsens (l. c. V, Fig. 15 a) lässt sich ohne Zwang zu meinen Gunsten auslegen.

Wie verträgt sich nun aber eine solche Annahme mit der Thatsache, dass man so vielfach Eier mit starkem Zottenbesatz noch frei im Uterus oder doch wenigstens in der Decidualhöhle gefunden zu haben glaubt? Auf diesen Einwurf muss ich zunächst antworten, dass das mir zu Gebote stehende, mehrfach erwähnte junge Ei an allen seinen Zotten lange Fetzen von Syncytium trug, die keineswegs die wohl abgerundete Form der freien „Epithelsprossen" besassen, sondern in die Länge gezerrt und abgerissen aussahen, wie dies Fig. 11 darstellt. Wenn man nun erwägt, dass das Syncytium, eben wegen seines Mangels an Membranen oder Intercellularsubstanzen, jedenfalls eine sehr geringe Consistenz besitzt, so hindert uns wohl nichts an der Annahme, dass jene Eier bereits angeheftet waren und gewaltsam gelöst worden sind. Sehr unwahrscheinlich würde diese Annahme allerdings erscheinen, wenn man sich unmittelbar vor dieser Lösung das Chorion und die Uterusschleimhaut noch gleichsam fest in einander verzinkt, die intervillären Räume also von Decidua völlig eingenommen denken wollte. Dies ist aber wohl auch nicht nöthig. Es sind vielmehr die eben erst geschilderten, in die Decidua

hineinragenden Epithelwucherungen sammt den an ihnen und in sie hineinsprossenden Ectodermzotten als Fixationspunkte zu betrachten, deren gegenseitige Entfernung sich nicht mehr erheblich vergrössern kann. Beginnt nun nach ihrer Herstellung ein lebhafteres Wachsthum des Ectoderm's (gewiss hauptsächlich durch Nahrungszufuhr vom Uterusepithel her bedingt), so muss dieses sich zwischen den Fixationspunkten nothwendig einwärts, gegen das Centrum des Ei's hin, einstülpen. Durch diesen Process erst werden aus den Fixationen wirkliche Zotten; und wenn die Decidua nicht gleich schnell in die Einstülpungen hineinzuwuchern vermag, so müssen zugleich mit den Zotten auch intervilläre Hohlräume entstehen. Ob diese sich zwischen Ectoderm und Uterusepithel oder zwischen Uterusepithel und Decidua bilden, kann lediglich davon abhängen, ob das Uterusepithel mitwächst und an welchem der beiden Nachbargewebe es fester anklebt. Offenbar ist es, wie ja die Wucherungen lehren, in starkem Wachsthum und offenbar haftet es dem Ectoderm sehr innig an: deshalb entstehen die intervillären Hohlräume durch Dehiscenz zwischen dem Syncytium und der bindegewebigen Decidua. Dass hin und wieder einmal auch ein Brocken der Decidua an dem Syncytium hängen bleibt und in die intervillären Räume hineingelangt, beweisen die insulären Knoten.

Schliesslich dringen dann auch die mütterlichen Capillaren in der von Waldeyer noch neuerdings geschilderten Weise in die intervillären Räume (wenn auch beim Menschen nur in die der Serotina, nicht in die der Reflexa) und bilden dort von Endothel begrenzte Bluträume, so dass das Endothel sich ziemlich innig an das Syncytium anlegt. Ich kann das Vorkommen des Endothels bestätigen, muss aber bemerken, dass es, als Wandung der Bluträume, jedenfalls schon sehr früh defect wird. Auch wenn man ein grösseres, sofort in Sublimat gehärtetes Stück der Placenta in toto mit Paraffin imprägnirt, dann von dem erstarrten Block alle oberflächlichen Theile abträgt und nur das centralste Stück schneidet, findet man vielfach Blutkörperchen zwischen Endothel und Syncytium, wie dies Fig. 5, von einer $2^{1}|_{2}$ Monate alten Placenta, zeigt. In etwas älteren Placenten findet man an manchen Stellen gar keine Spur mehr von dem Waldeyer'schen Endothel (vgl. auch Heinz, l. c. pag. 428), der es ganz läugnet). Physiologisch hat es daher wohl kaum eine grosse Bedeutung, vielmehr entnimmt das Syncytium das zu verarbeitende Nahrungsmaterial im Wesentlichen wohl unmittelbar aus dem Blute, von dem es fast ausnahmslos direct bespült wird.

Bei weiterem Wachsthum des Ei's und der Decidua, und insbesondere auch der intervillären Bluträume werden nun schliesslich auch Zottenenden mit dem daran sitzenden Syncytiumzapfen von der Decidua losgedrängt oder gerissen werden, und bilden dann freie Zottenenden mit daran sitzenden „Epithelsprossen". Doch unterliegt es keinem Zweifel, dass diese auch durch Vermehrung der Kerne und des Protoplasma's an beliebigen andern Stellen entstehen können, und ich will gern zugeben, dass dann an diesen Punkten ein lebhafteres Wachsthum, vielleicht auch die Bildung neuer Aeste der Zotten stattfinden kann. Die ursprüngliche Verzweigung der Zotten lässt sich auch ohne diese Annahme aus einer ungleich tief vordringenden Einstülpung des Ectoderms erklären.

Das massenhafte Auftreten feinster Fetttröpfchen in dem Syncytium entspricht durchaus der von mir supponirten Function des Gewebes als eines Verdauungsapparates; dass es bei einigen anderen Thieren noch auffälliger zu finden ist und theilweise, zumal beim Schwein, zum Zerfall des Syncytiums und zur Bildung einer milchartigen Masse führt, kann nicht Wunder nehmen. Auch das von Langhans und Eckardt (l. c. p. 206) unter dem Syncytium, d. h. embryonalwärts davon, nachgewiesene „kanalisirte Fibrin", so unwahrscheinlich es als Umbildungsproduct der Langhans'schen Zellschicht ist, kann uns nicht mehr überraschen, wenn wir es als gelegentliche Ansammlung eines Filtrats oder Excrets aus dem Syncytium ansehen; als ein vermuthlich zur Ernährung des Embryos zu ver-

wendendes Material, das nicht zur Resorption gelangt und daher zwischen dem mütterlichen und dem fötalen Gewebe liegen geblieben ist. Endlich darf wohl auch nochmals auf die Neigung zur Vacuolenbildung und das gelegentliche Auftreten von Concrementen in den Vacuolen hingewiesen werden, da beides mit der Annahme lebhafter chemischer Umsetzung in dem Syncytium wohl vereinbar ist, und die Vacuolenbildung in ganz ausnehmend lebhafter Weise auch in dem zweifellos aus dem Uterindrüsenepithel hervorgegangenen Syncytium der Katze vorkommt, wo nach Strahl's Untersuchungen das Syncytium theilweise zerfällt und vom Chorionepithel — jedenfalls doch als Nahrungsmaterial — aufgenommen wird. Strahl bildet (l. c. IV, Fig. 6) eine Uterindrüse ab, in der die Vacuolen so massenhaft sind, dass das Syncytium gleichsam ein das Lumen der Drüse durchsetzendes Netzwerk darstellt.

Ich bin mir wohl bewusst, dass meine Auffassung eine Hypothese bleibt, so lange als nicht noch wesentlich jüngere Stadien der menschlichen Gravidität zu genauer Untersuchung gelangt sein werden, oder das vergleichende anatomische Studium der Placenta uns dahin geführt haben wird, homologe Gewebsschichten in der Placenta der verschiedenen Säugethiere zu charakterisiren. Dies ist derzeit leider noch nicht möglich. Wären wir berechtigt, die in den verschiedensten Placenten bereits nachgewiesenen Syncytien mit Sicherheit für homolog zu erklären, so wäre meine Hypothese keine Hypothese mehr, sondern ein Postulat der vergleichenden anatomischen Erkenntniss, denn bei zahlreichen Thieren ist die Umwandlung des Uterusepithels in ein Syncytium, wie erwähnt, bereits sicher nachgewiesen.

Strahl aber hat in seiner Discussion mit Fleischmann[1]) ausdrücklich zugestanden, dass solche Syncytien sich an verschiedenen Stellen finden und auf verschiedene Weise entstehen können (l. c. V, pag. 45). Ich darf ihm, da ich mich nicht auf eigene gründliche und umfassende vergleichende Studien der Placenta stützen kann, nicht zu Gunsten meiner Hypothese widersprechen. Aber fast fühle ich mich versucht, ihm zu prophezeien, er werde selbst diese Behauptung einmal zurücknehmen und zu der Meinung gelangen, dass das Syncytium in der Säugethierplacenta überall ausschliesslich das umgewandelte Uterusepithel ist.

---

[1]) Embryologische Untersuchungen Heft 1 u. 2. Wiesbaden und: Entwicklung und Structur der Placenta bei Raubthieren. Sitzungsber. d. Berl. Akad. d. Wissensch. Juli 1891.

Figurenerklärung.

Fig. 1. Stroma der Chorionzotten, Anfang der vierten Schwangerschaftswoche. Vergr. $^{500}/_{1}$. (Blutkörperchen noch unreif.)

Fig. 2. Theil eines Zottenquerschnittes, Abort, etwa zu Ende der zweiten Schwangerschaftswoche, Alcoholpräp. Vergr. $^{500}/_{1}$.

Fig. 3. „Insulärer Knoten", Abort vom Ende des zweiten Schwangerschaftsmonats, Querschnitt 4 μ dick. Vergr. $^{150}/_{1}$.

Fig. 4. Syncytium, Querschnitt durch dasselbe Präparat, von dem Fig. 1 herrührt. Vergr. $^{750}/_{1}$.

Fig. 5. Zottenquerschnitt, Abort aus der 11. bis 12. Schwangerschaftswoche. Vergr. $^{500}/_{1}$.

Fig. 6. Schnitt durch Zotte und Endsprosse aus der Placenta einer fünfmonatlichen Frucht. Vergr. $^{500}/_{1}$.

Fig. 7a und b. Schnitte durch dasselbe Präparat. Vergr. $^{750}/_{1}$.

Fig. 8. Querschnitt durch eine Zotte von einer reifen normalen Placenta. Vergr. $^{500}/_{1}$.

Fig. 9. Längsschnitt, 4 μ dick, durch die Anheftungsstelle einer Zotte, von demselben Präparat, von dem Fig. 5 herrührt. Vergr. $^{500}/_{1}$.

Fig. 10. Gruppe von Deciduazellen aus dem nicht schwangeren Horn eines Uterus septus. Vergr. $^{500}/_{1}$.

Fig. 11. Optischer Längsschnitt durch eine Zotte vom Ende der zweiten Schwangerschaftswoche. Vergr $^{150}/_{1}$.

Fig. 12a und b. Desgl. von einer dreimonatlichen Placenta. Vergr. $^{150}/_{1}$.

Fig. 13. Desgl. durch eine im Beginn der Verzweigung begriffene Zotte mit Endsprosse von einer sechsmonatlichen Placenta. Vergr. $^{150}/_{1}$.

Fig. 14. Desgl. durch eine Zotte mit Seitensprossen von einer reifen normalen Placenta. Vergr. $^{150}/_{1}$.

Fig. 15. Desgl. durch eine Seitensprosse von einer reifen normalen Placenta. Vergr. $^{750}/_{1}$.

Zeichenerklärung,

alphabetisch geordnet.

bg Blutgefäss. — *bk* Blutkörperchen. — *bz* Bindegewebszelle. — *dz* Deciduazelle. — *lz* Langhans'sche Zellschicht. — *n* Kern. — *st* Stroma. — *sy* Syncytium. — *va* Vacuole. — *we* Waldeyer'sches Endothel. — *wz* Wanderzelle.

Anmerkung: Alle Figuren sind mittels der Camera gezeichnet; die Vergr. $^{500}/_{1}$ und $^{750}/_{1}$ mit einem Zeiss'schen Apochromat 2 mm. Die blaue Färbung rührt von Hämatoxylin (meist Delafield'scher Tinction), die rothe von Eosin her. Nur in Fig. 5 sind die Fetttröpfchen im Syncytium nach einem Osmiumpräparat eingetragen. Figur 15 war mit Biondi'schem Dreifarbgemisch tingirt, daher die Kerne grün, das Plasma und der Klumpen in der Vacuole fuchsinroth. Auf Wiedergabe dieser Färbung wurde aus öconomischen Rücksichten verzichtet.

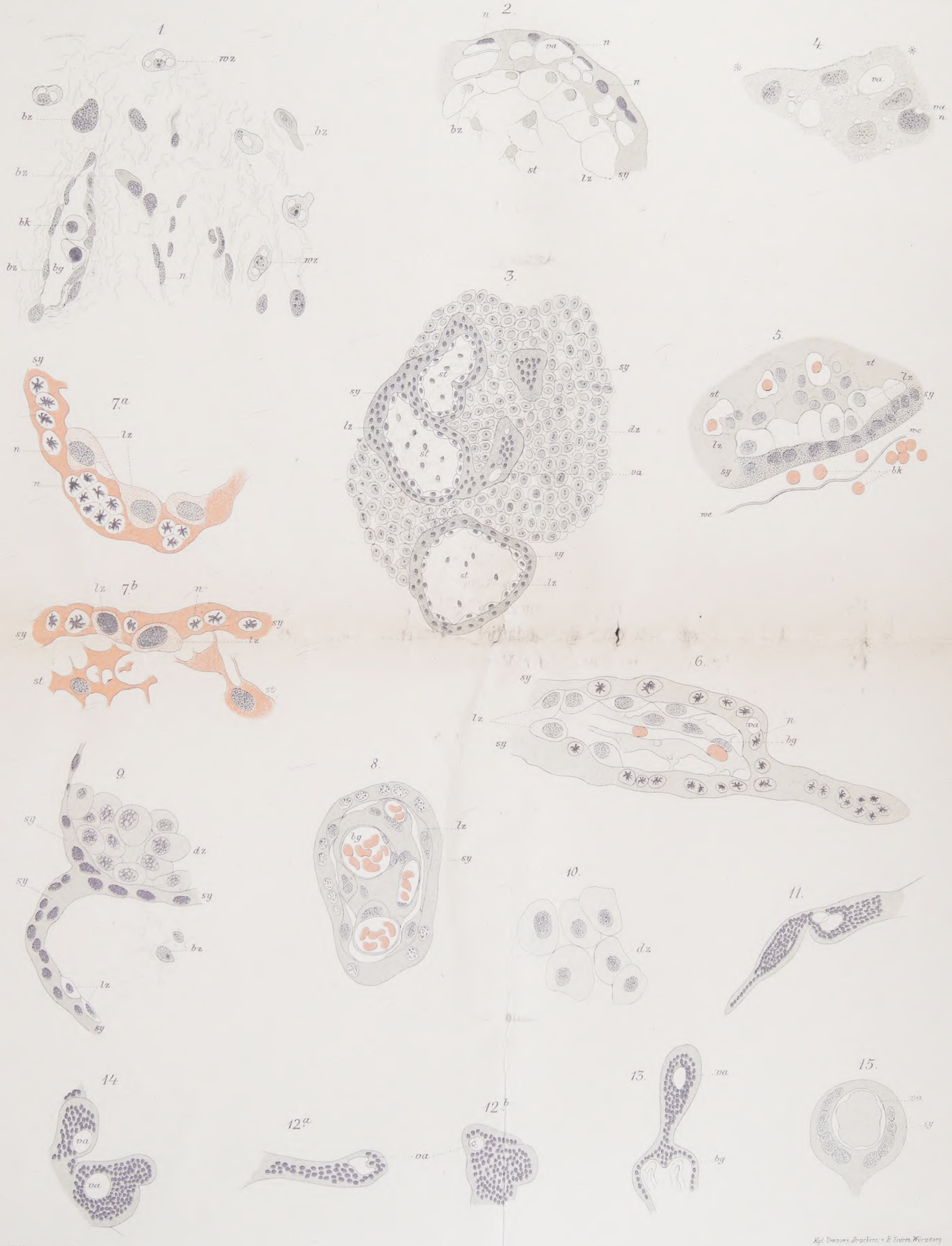

R. Kossmann. del.

Kgl. Univers. Druckerei v. H. Stürtz, Würzburg

Thesis Leipzig 1892
KOSSMAN

K

LANE MEDICAL LIBRARY
300 PASTEUR DRIVE
PALO ALTO, CALIF. 94304